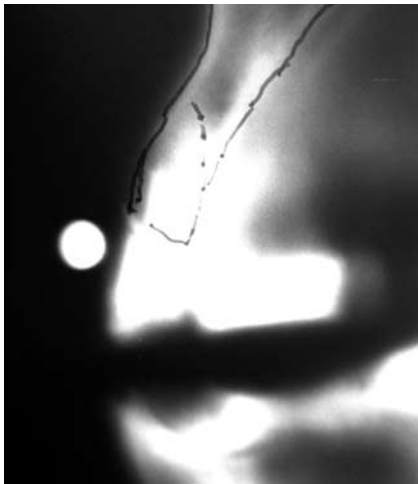


Extraktion 12 mit dem Benex-System

Der nachfolgende Fall zeigt die Extraktion des Zahnes 12 mit anschließender Sofortimplantation, einem provisorischen Abutment, einer provisorischen Krone, dem endgültigen Keramik-Abutment und der definitiven Versorgung mit einer Keramikkrone.

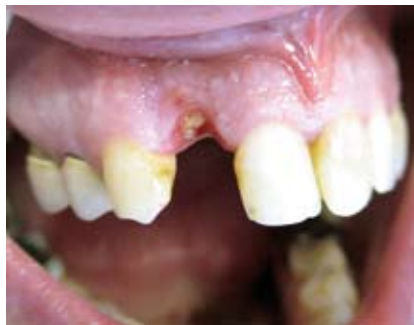Autor: ZA Frank Schrader



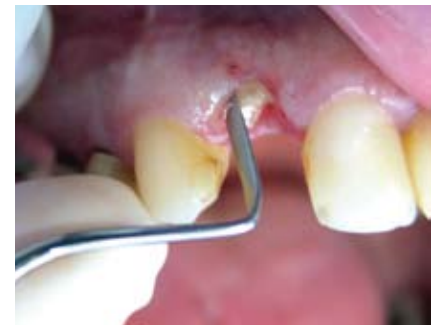Röntgen-Messkugel im Schnitt eines nichtlinearen Spiraltomografen

Die 42-jährige Patientin stellte sich mit dem Wunsch einer Implantatversorgung in regio 12 bei uns vor.

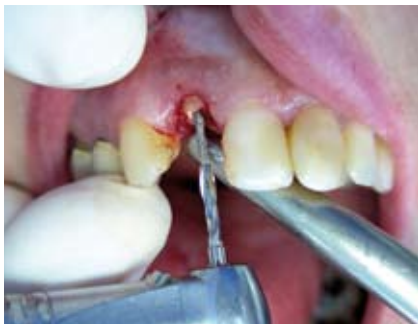Bei dem Vorliegen dieses großen Hart- und Weichgewebeverlustes wäre klassischer Weise eine Augmentation indiziert gewe-



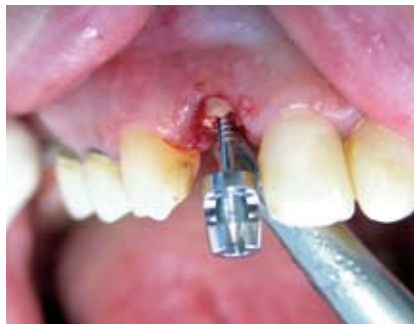Kronenfraktur beim Extraktionsversuch



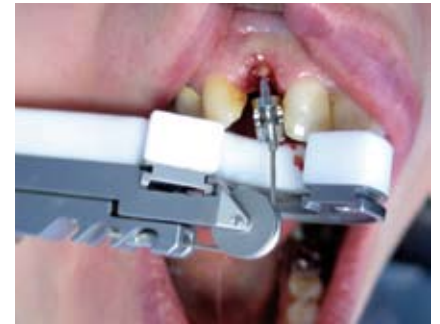Mit Hilfe von Periotomen wird das Parodontium gelöst



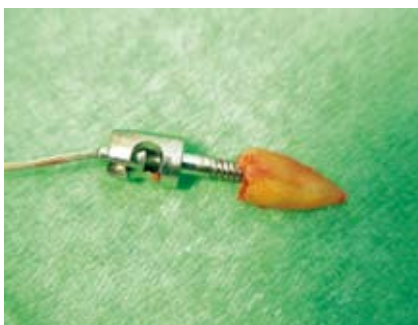Mit Hilfe des diamantierten Spiralbohrers aus dem Benex-System erfolgt eine unterdimensionierte Bohrung in der Achse der Wurzel



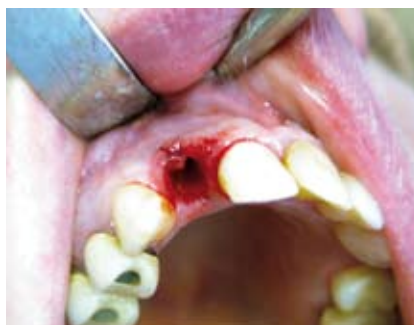Die Extraktionsschraube wird mit dem passenden Imbusschlüssel vorsichtig eingedreht. Die Spiralbohrer und die Extraktionsschrauben gibt es in verschiedenen Längen und Durchmessern.



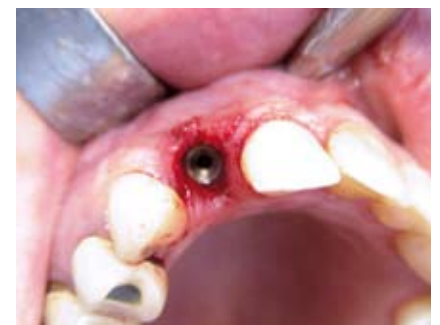Das Zugseil wird in die Extraktorschraube eingehakt, über die Umlenkrolle das Extraktors geführt und am Haken des Extraktorschlittens eingehängt



Durch kontrolliertes Drehen der Extraktorhandschraube wird der Schlitten langsam nach hinten bewegt und die Wurzel minimalinvasiv luxiert



Alveole nach schonender Extraktion



Sofortimplantation mit einem semados RI-Implantat.

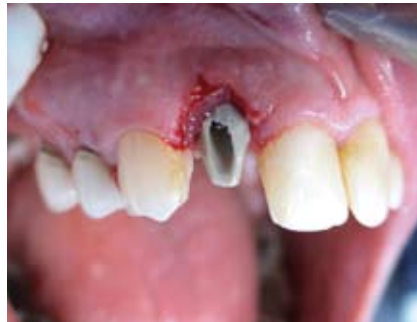sen. Das hätte einerseits eine Sofortversorgung ausgeschlossen und andererseits einen zweiten chirurgischen Eingriff mit den

entsprechenden Kosten zur Folge gehabt. Da die Patientin schon lange mit dem ästhetisch mangelhaften Zahn 12 lebt und

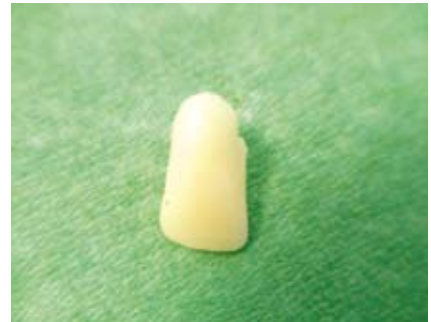die Lachlinie nur bis zur Mitte der Kronenlänge reicht, entschieden wir uns zu dem nachfolgend beschriebenen Eingriff.



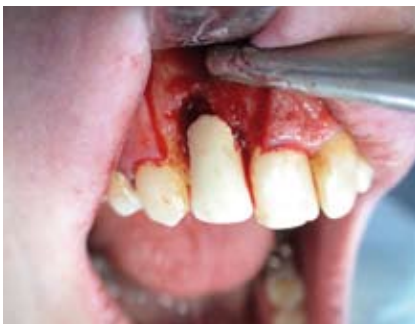Provisorisches Abutment



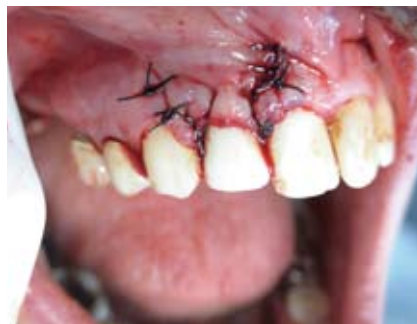Provisorisches Abutment in situ



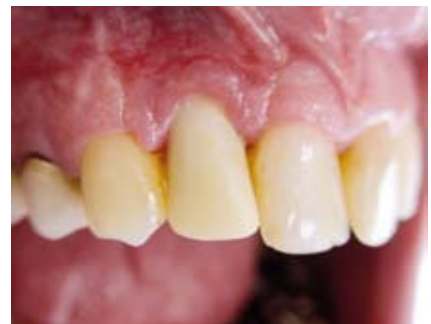Provisorische Krone



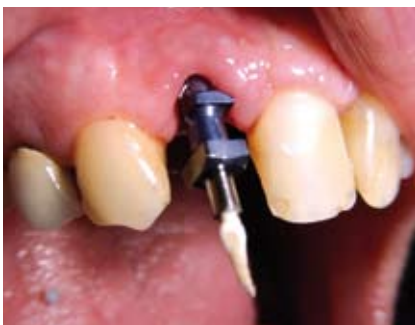Provisorische Krone in situ



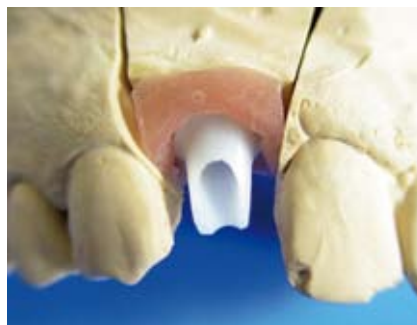Vernähter OP-Situs



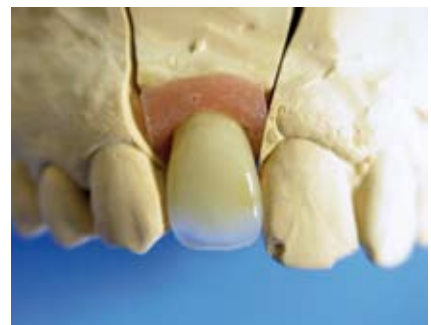Provisorische Krone im abgeheilten OP-Gebiet



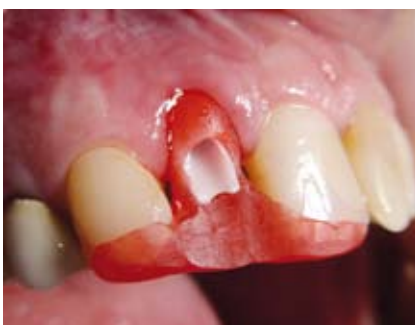Abdruckpfosten aufgeschraubt



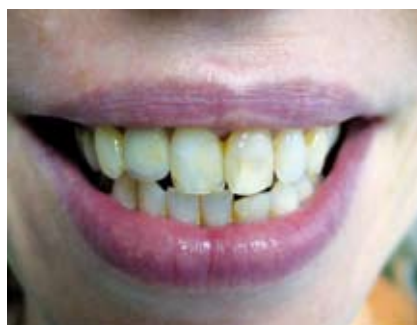Zirkondioxid-Abutment



Zirkondioxid-Krone



Verschraubung des definitiven Abutment mit Hilfe eines Kunststoffschlüssels



Eingegliederte Krone

Weitere Informationen

Frank Schrader
Implantologisches Zentrum Zerbst
 Albertstr. 33
 D-39261 Zerbst/Anhalt
Telefon: +49 (0) 3923 2097
Fax : +49 (0) 3923 2521
Mail: info@zahnarzt-zerbst.de
Internet: www.zahnarzt-zerbst.de