

11 Bone-Spreading, Augmentation, SIP-Abformung und Zirkondioxidkrone

Mit Hilfe eines kurvilinearen Schnittes mit Deepithelialisierung wurde ein Bone-Spreading von Ø 2,8 auf 3,5mm durchgeführt und das Implantat inseriert. Über eine simpler-in-practice-Abformung (SIP) wurde die Situation nach der Implantation erfasst. Anschließend erfolgte die Augmentation mit autologem Knochen aus der Spina nasalis, TCP und einer TefGen-Membran. Die Membran wurde mittels der Implantatverschlusschraube fixiert. Bei der Freilegung wurden das definitive Metallabutment und eine provisorische Krone inkorporiert. Die endgültige Zirkondioxidkrone zementierten wir 8 Wochen später.

Autor: Frank Schrader

Die 46-jährige Patientin stellte sich mit einer Lücke bei rg. 11 vor. Klinisch und röntgenologisch zeigte sich ein generalisierter horizontaler Knochenabbau und teilweiser vertikaler Knochenabbau. Die Patientin gab an, dass sie die fehlenden Papillen ästhetisch nicht stören, so dass wir uns für die nachfolgend beschriebene Therapievariante entschieden haben:

Abbildung 1 zeigt die Ausgangssituation am Tage der Implantation nach ca. 2 ½ Monaten post extraktionem.

Wir wählten einen kurvilinearen Schnitt mit Rückschnitten, um einerseits die Papillen zu schonen und andererseits für den geplanten Knochenaufbau einen ausreichend mobilen Mucoperiostlappen zu schaffen, der den geplanten Knochenaufbau problemlos zulässt. Gut sichtbar ist der horizontale vestibuläre Knochenverlust in rg. 11 (Abb 2).

Die Initial-Bohrung erfolgte mit einem Spiralbohrer mit einem Ø 2,8 mm. Mit einem Bonespreader des Ø 3,1 mm (C2, Hager und Meißinger) erfolgte die weitere Aufbereitung der Implantatkavität (Abb. 3).

Mit dem Bonespreader des Durchmessers 3,3 mm (D2) wurde die Kavität nonablativ (d.h. ohne Knochenentnahme, ausschließlich durch Knochenkompression mit nicht schneidenden oder knochenentfernenden Instrumenten) weiter bearbeitet (Abb. 4).

Mit dem folgenden Bonespreader im Ø 3,5 mm (E2) wurde der angestrebte Durchmesser der Knochenkavität für die Implantation erreicht (Abb. 5).

Die Implantation (Abb. 6) erfolgte innerhalb des vorgegebenen Ästhetikfensters, um eine perfekte Ästhetik zu gewährleisten. Intra operationem wurde der Abdruckpfosten aufgeschraubt, die Röntgenschiene so zurechtgeschnitten, dass mittels der SIP- Technik (simpler-in-practice) eine Abformung durchgeführt werden konnte. Wir wenden diese Methode an, um schon bei der Freilegung das definitive Abutment zu verschrauben und mit einer provisorischen Krone einzugliedern. Der Vorteil dieser Methode besteht darin, dass sich das Zahnfleisch entsprechend des Durchmessers der definitiven Krone perfekt anpassen kann (nicht rund sondern triangulär) und die Papillen ideal erhalten werden.

Mittels einer individualisierten Metallschablone wird die TefGen-Membran für den Knochenaufbau vorbereitet (Abb. 7).

Die Befestigung der TefGen-Membran erfolgt mit Hilfe der Implantatdeckschraube. Dabei sollte die Membran ca. 1-2 mm von den Wundrändern entfernt zu liegen kommen (Abb. 8).

Der vestibuläre Knochenaufbau erfolgt mittels autologem Eigenknochen, der aus der offen liegenden Spina nasalis gewonnen wurde und β -phasenfreiem Tricalciumphosphat. Nach leichter Deepi-

thelialisierung der Papillen (Entfernung der obersten Papillenschicht mit einer diamantierten Walze und Turbine) wird der Mucoperiostlappen des kurvilinearen Schnittes vernäht. Durch die Rückschnitte im Vestibulum ist eine spannungsfreie Adaptation gewährleistet (Abb. 9).

Das OPG (Abb. 10) zeigt deutlich die korrekte Implantatposition mit der Implantatdeckschraube. Aufgrund der Membrandicke ist deutlich eine Lücke zwischen Deckschraube und Implantat sichtbar. Die Freilegung erfolgte 6 Monate nach Implantation (Abb. 11). Nach Aufklappung zeigte sich ein gut eingeheltes Implantat mit ausreichendem zirkulärem Knochen (Abb. 12).

Im Vorfeld wurden im Labor mit Hilfe der bei der Implantation erfolgten SIP-Abformung eine provisorische Plastmantelkrone, das definitive Metallabutment und ein dazu passender Kunststoffschlüssel hergestellt (Abb. 13, 14 und 15).

Mit Hilfe des Kunststoffschlüssels wurde das definitive Metallabutment befestigt und die provisorische Krone (Abb. 16) mit Temp Bond zementiert. Danach erfolgte die Lappenadaptation mittels horizontaler Matratzennähte (Abb. 17).

Abbildung 18 & 19 zeigen den Zustand eine Woche nach Eingliedern der provisorischen Krone bei Nahtentfernung.

Ein weiterer Vorteil der Anfertigung einer provisorischen Krone besteht darin,

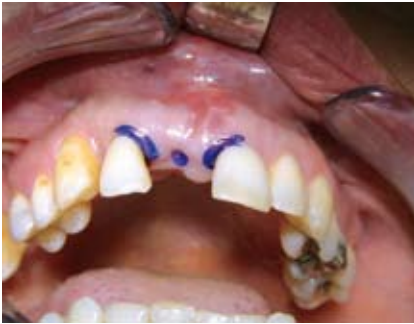

Abb. 1: Ausgangssituation

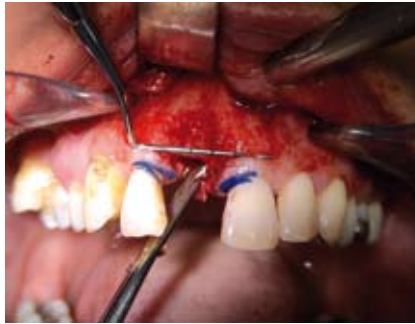

Abb. 2: Schnittführung, Knochendefekt

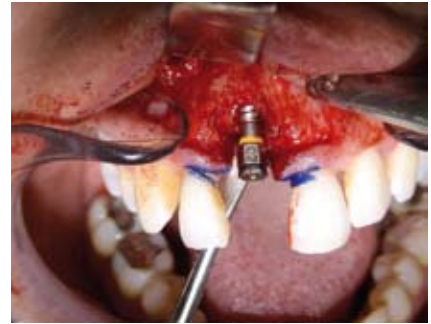

Abb. 3: Bonespreader mit Ø 3,1 mm

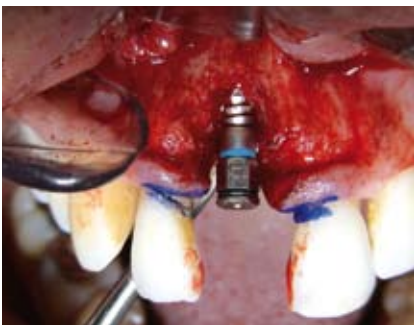


Abb. 4: Bonespreader im Ø 3,3mm

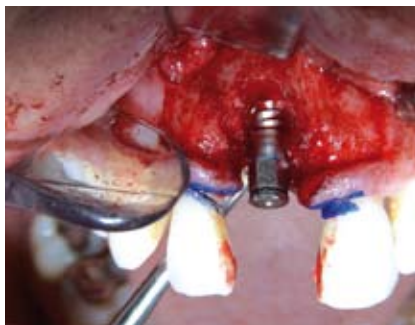

Abb. 5: Bonespreader im Ø 3,5 mm

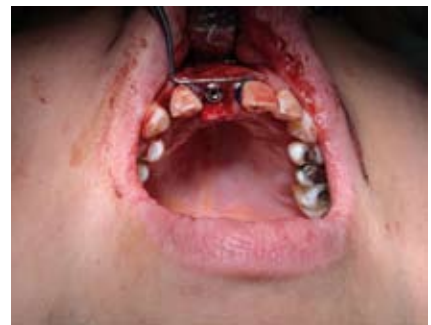

Abb. 6: Implantation

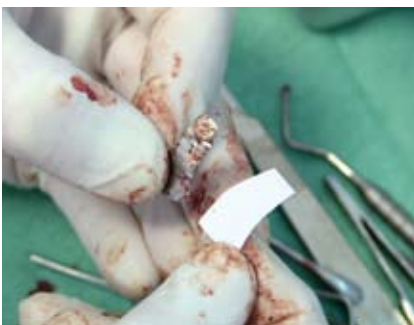

Abb. 7: Metallschablone und TefGen- Membran

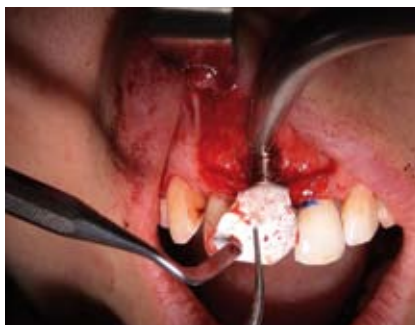

Abb. 8: Membranbefestigung

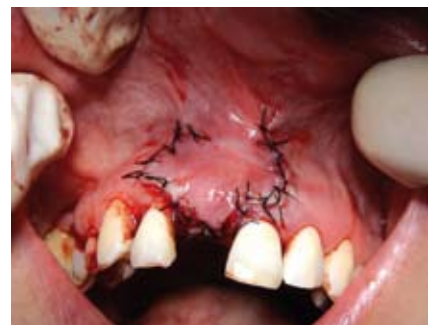

Abb. 9: Vernähter op-situs

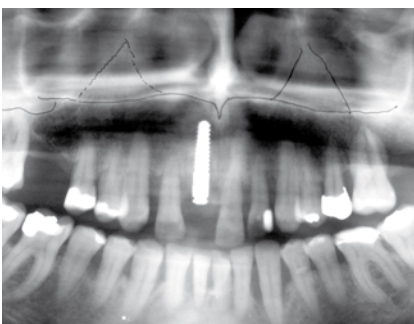


Abb. 10: OPG nach Implantation

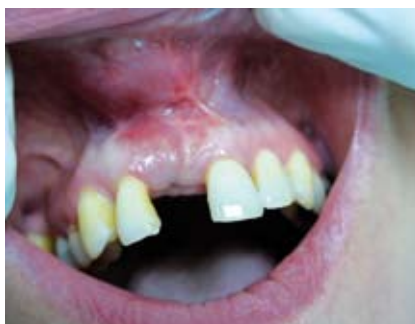

Abb. 11: Situs bei Freilegung

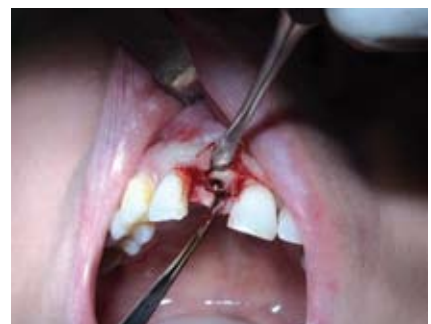

Abb. 12: freigelegtes Implantat

Anzeige

www.aera-online.de  **Den Dentalmarkt im Blick**

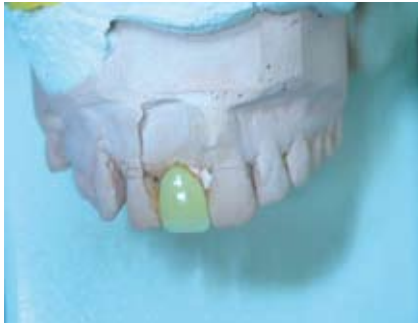

Abb. 13: provisorische Krone

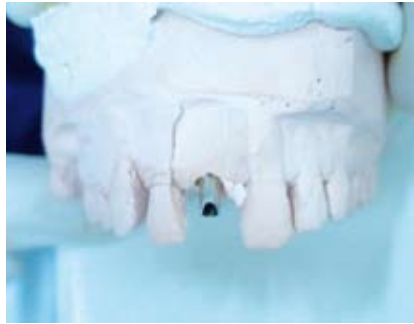

Abb. 14: definitives Metallabutment

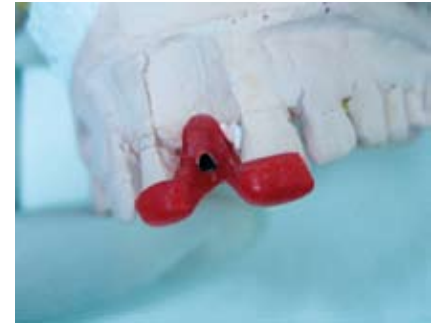

Abb. 15: Kunststoffschlüssel

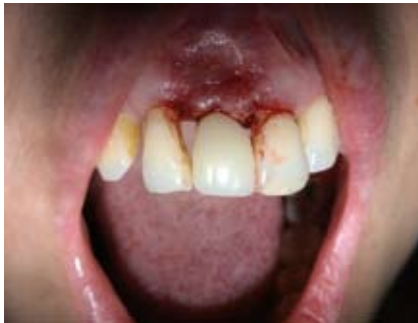

Abb. 16: zementiertes Provisorium

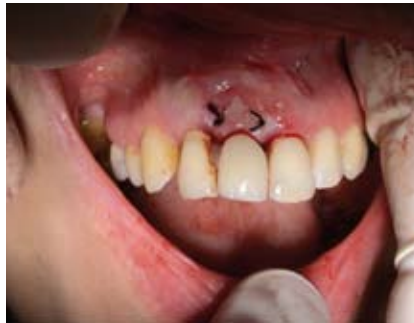

Abb. 17: Naht nach Freilegung

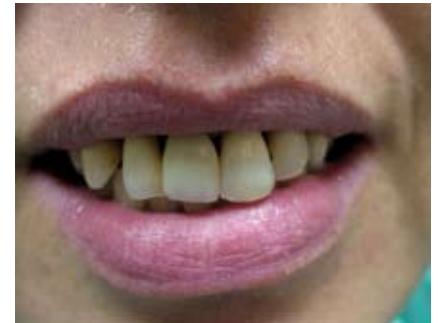

Abb. 18: Eine Woche nach Freilegung

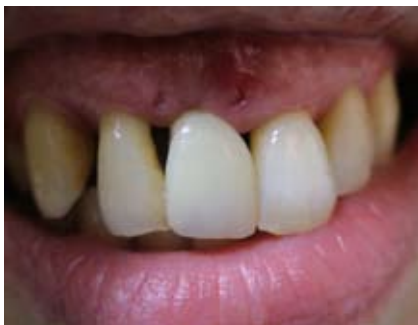

Abb. 19: Detailsicht

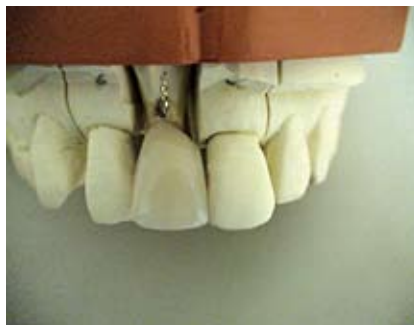

Abb. 20: definitive Zirkondioxidkrone

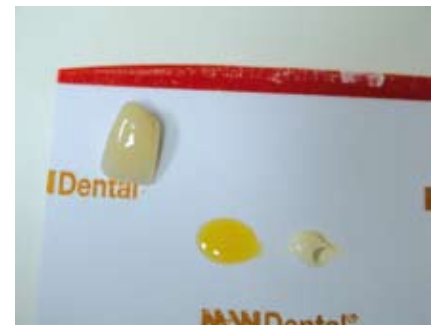

Abb. 21: definitive Krone, Temp Bond

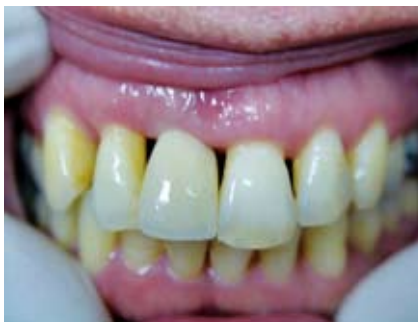

Abb. 22: Krone direkt nach Zementierung

Farbe und Form der endgültigen Krone zu „testen“, da man anhand der provisorischen Krone mit dem Patienten die definitive Krone variable gestalten kann (z.B. andere Farbe, tiefer liegenden Kontaktpunkt, Größenveränderung bei Lücken, Inzisalkantengestaltung u.ä.).

Da die Ästhetik der provisorischen Krone hervorragend war, haben wir weitere 2 Monate abgewartet, um die definitive Zirkondioxidkrone anzufertigen. Damit ist gewährleistet, dass jegliche Veränderungen im Papillenbereich abgeschlossen sind (Abb. 20).

Vor Anfertigung der definitiven Zirkondioxidkrone hat man bei diesem Verfahren zusätzlich die Möglichkeit bei aufgetretenen Rezessionen das Implantatabutment mit konventionellen Schleifkörpern zu bearbeiten, um die Stufe sicher subgingival zu versenken. Danach erfolgt eine konventionelle Doppelmischabformung. Die definitive Krone wird mit Temp Bond einzementiert (Abb. 21). Bei ca. 90 % aller festsitzenden Implantatkonstruktionen reicht diese Art der Befestigung aus, um einen dauerhaften Halt zu gewährleisten.

Das Abschlussbild zeigt die eingegliederte Zirkondioxidkrone (Abb. 22).

Das Abschlussbild zeigt die eingegliederte Zirkondioxidkrone (Abb. 22).

Weitere Informationen

Frank Schrader
Implantologisches Zentrum Zerbst
 Albertstr. 33
 D-39261 Zerbst/Anhalt
Telefon: +49 (0) 3923 2097
Fax : +49 (0) 3923 612521
Mail: info1@zahnarzt-zerbst.de
Internet: www. implantologisches-zentrum-zerbst.de